



Fórum Micológico

Evolución de la infección fúngica invasora en los últimos 30 años

José Tiago Silva^a, Isabel Ruiz-Camps^b y José María Aguado^{a,*}



^a Unidad de Enfermedades Infecciosas, Hospital Universitario 12 de Octubre. Instituto de Investigación Hospital 12 de Octubre (i+12). Universidad Complutense de Madrid

^b Servicio de Enfermedades Infecciosas, Hospital Universitario Vall d'Hebron, Barcelona

INFORMACIÓN DEL ARTÍCULO

Historia del artículo:

Recibido el 19 de enero de 2021

Aceptado el 29 de marzo de 2021

On-line el 20 de julio de 2021

Palabras clave:

Antifúngicos
Infección fúngica invasora
Aspergilosis
Candida auris

R E S U M E N

La micología clínica está en continuo desarrollo. La aparición de nuevas guías clínicas ha permitido mejorar el abordaje de las infecciones fúngicas oportunistas, especialmente en pacientes con inmunosupresión (oncohematológicos y/o receptores de un trasplante). Al mismo tiempo el desarrollo de nuevas herramientas de diagnóstico y de nuevos fármacos antifúngicos con mayor espectro de acción y menos efectos secundarios ha permitido la realización de diagnósticos más rápidos y tratamientos más eficaces. Junto a estos avances se ha producido un cambio en la epidemiología de la infección fúngica invasora (IFI), con la aparición de nuevos grupos de pacientes (p.ej. EPOC, pacientes con cirrosis, post-gripe) y de nuevos microorganismos (*Candida auris*, *Lomentospora prolificans*, mucorales), y de hongos resistentes (aislamientos de *Aspergillus* resistentes a azoles) que el clínico deberá de tener en cuenta en el momento de valorar el tratamiento de un paciente con una IFI. En este artículo haremos una breve revisión de los avances en las últimas décadas y de los problemas emergentes.

© 2021 Asociación Española de Micología. Publicado por Elsevier España, S.L.U. Todos los derechos reservados.

Invasive fungal infection over the last 30 years

A B S T R A C T

Clinical mycology is in continuous development. The appearance of new clinical guidelines has made it possible to improve the approach to opportunistic fungal infections, especially in immunosuppressed patients (oncohematological and/or transplant recipients). At the same time, the development of new diagnostic tools and new antifungals with a greater spectrum of action and fewer side effects have led to faster diagnoses and treatments that are more effective. Along with these advances, there has been a change in the epidemiology of invasive fungal infection (IFI), with the appearance of new patients (e.g., COPD, liver cirrhosis, post-influenza) and new microorganisms (*Candida auris*, *Lomentospora prolificans*, mucorales), and resistant fungi (isolates of *Aspergillus* resistant to azoles) which the clinician must take into account when choosing the treatment of a patient with an IFI. In this paper we will briefly review the advances in recent decades and the emerging problems.

© 2021 Asociación Española de Micología. Published by Elsevier España, S.L.U. All rights reserved.

Keywords:

Antifungal agents
Invasive fungal infection
Aspergillosis
Candida auris

La aparición de nuevos tratamientos para las enfermedades oncohematológicas, autoinmunes e inflamatorias, como son las terapias biológicas y la terapia de células T con receptores quiméricos de antígenos (CAR-T), y el aumento del número de trasplantes de progenitores hematopoyéticos y de órgano sólido, han permitido disminuir de forma muy significativa la mortalidad de estos

pacientes, al mismo tiempo que han mejorado su calidad de vida. Sin embargo, esto ha incrementado el número de pacientes susceptibles al desarrollo de una infección fúngica invasora (IFI). Afortunadamente, en las últimas décadas, el desarrollo en el diagnóstico, tratamiento y en la profilaxis de la IFI ha sido también muy significativo.

* Autor para correspondencia.

Correo electrónico: jaguadog1@gmail.com (J.M. Aguado).

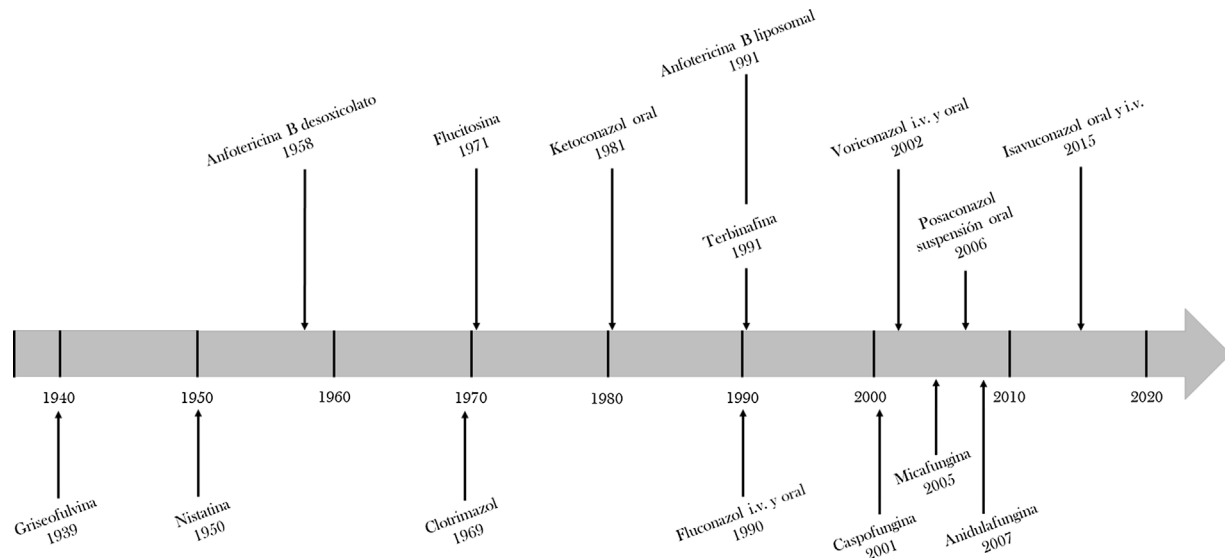


Figura 1. Secuencia de aparición de los fármacos antifúngicos en los últimos 50 años.

Avances en el diagnóstico y tratamiento de la IFI en las últimas décadas

El diagnóstico de la IFI ha conocido grandes cambios en los últimos años con la aparición de varios test que se han venido a unir a los métodos de diagnóstico micológico tradicionales (tinción y cultivo). Los test de antígenos, como el 1,3-β-D-glucano (BDG) y el galactomanano (GM), polisacáridos de la pared de varias especies de hongos, combinados con la tomografía computerizada, contribuyen de forma espectacular a mejorar y acelerar el diagnóstico de la IFI y el seguimiento de los pacientes con aspergilosis pulmonar invasora (API)⁴³. La detección del antígeno capsular de *Cryptococcus* en suero y/o líquido cefalorraquídeo (LCR) permite el rápido diagnóstico de la criptococosis invasora⁴³. La aparición de la técnica MALDI-TOF (*matrix-assisted laser desorption/ionization time-of-flight*) ha permitido a los laboratorios de Microbiología contar con una herramienta que identifica de forma rápida y correcta estos microorganismos⁴³. Finalmente, la reacción en cadena de la polimerasa (PCR) posibilita una mejor detección, identificación y clasificación de los hongos y puede ser utilizada en diferentes muestras, desde hemocultivos a muestras respiratorias, LCR y biopsias, acortando así el tiempo de diagnóstico⁴³.

Otro de los mayores avances en las últimas décadas ha sido el desarrollo de nuevos fármacos antifúngicos (fig. 1). En 1958, se aprobó el primer fármaco antifúngico para uso sistémico, la anfotericina B desoxicolato (AmB-D)³⁴. Pese a su gran espectro de acción, sus significativos efectos secundarios (deterioro de la función renal, anomalías electrolíticas y las reacciones en el momento de la perfusión) limitaron su uso. La aparición del fluconazol (1990) y posteriormente de la anfotericina B liposomal (AmB-L) en 1991, que mejoró de forma importante el perfil de seguridad de la AmB-D, manteniendo su amplio espectro de acción²⁵, marcaron un avance importante en el tratamiento de la IFI³⁴. Hoy por hoy, la AmB-L sigue siendo uno de los antifúngicos más utilizados en la práctica clínica, considerándose el tratamiento de elección en muchas IFI, fundamentalmente en pacientes con infecciones graves (tabla 1).

El arsenal frente a *Aspergillus* ha experimentado un gran avance con la aprobación del voriconazol (2002), que es hoy día el tratamiento de elección de la aspergilosis invasora (AI), y la del posaconazol (2006) que ha demostrado su eficacia en la profilaxis antifúngica en enfermos neutropénicos con leucemia mieloide aguda y síndrome mielodisplásico, así como en pacientes con enfermedad injerto contra huésped en tratamiento inmunosupresor⁴. La

Tabla 1

Indicaciones para el tratamiento con anfotericina B liposomal

Tratamiento empírico en un paciente con neutropenia prolongada y síndrome febril persistente a pesar de tratamiento antibiótico de amplio espectro
Tratamiento de segunda línea de la candidiasis invasiva (excepto <i>Candida lusitanae</i>)
Tratamiento de primera línea de la meningitis criptocócica, en combinación con flucitosina
Tratamiento de primera línea de la mucormicosis
Tratamiento de las infecciones graves por <i>Sporothrix schenckii</i>
Tratamiento de las presentaciones graves de coccidioidomicosis y paracoccidioidomicosis
Tratamiento de la enfermedad grave por <i>Histoplasma capsulatum</i>
Tratamiento de las infecciones graves producidas por <i>Blastomyces dermatitidis</i>
Tratamiento de las micosis en pacientes que reciben tratamiento profiláctico con azoles de amplio espectro
Tratamiento de rescate de las aspergilosis que no responden al voriconazol o en las que se confirme resistencia a azoles
Tratamiento en pacientes que no pueden recibir azoles por interacciones farmacológicas
Tratamiento de la leishmaniasis visceral y cutánea
Tratamiento profiláctico secundario de la leishmaniasis en pacientes inmunosuprimidos

aparición del isavuconazol (2015) ha contribuido a incrementar el arsenal de antifúngicos con actividad frente a *Aspergillus* y mucorales, disminuyendo el riesgo de efectos secundarios asociados al uso de los azoles, como la hepatotoxicidad, y la aparición de interacciones medicamentosas, por ejemplo con los inmunosupresores anticalcineurínicos¹⁵. Por último, las equinocandinas, caspofungina (2001), micafungina (2005) y anidulafungina (2007), presentan un excelente perfil de tolerancia y de seguridad, y son hoy día el tratamiento de elección de la candidemia y la candidiasis invasora, especialmente en el paciente crítico³⁴.

Hay también que destacar el gran esfuerzo realizado por los grupos de investigación españoles que han contribuido en la optimización del diagnóstico y tratamiento de la IFI. Así, por ejemplo, el estudio CANDIPOP, un gran programa de vigilancia de la candidemia en nuestro país, permitió conocer cuáles eran los factores de riesgo y las diferentes variables que condicionaban el pronóstico de la infección^{18,36}. Los autores observaron que el inicio de un tratamiento antifúngico adecuado y la retirada del catéter venoso central en las primeras 48 h de la candidemia reducía la mortalidad al séptimo día, mientras que los predictores de muerte entre el octavo

y el trigésimo día incluían signos de disfunción orgánica, de sepsis grave o *shock* séptico, así como el grado de comorbilidad de los pacientes (edad y grado de inmunosupresión) y un origen primario de la candidemia. El estudio CANDI-Bundle puede considerarse la continuación del anterior y permitió evaluar el impacto de ocho medidas en el pronóstico de la candidemia¹⁰. El estudio concluyó que la implementación de un paquete de medidas correctamente estructurado y basado en la evidencia científica permite reducir la mortalidad temprana y global en pacientes con candidemia¹⁰. Por último, el estudio PCR-AGA, un ensayo abierto, controlado, aleatorizado en el que participaron 13 centros españoles y un total de 219 pacientes oncohematológicos con alto riesgo de desarrollar API, concluyó que una estrategia de monitorización combinada de GM sérico y detección de ADN de *Aspergillus* en suero mediante PCR permitía un diagnóstico más temprano y una menor incidencia de API que la utilización exclusiva de GM sérico². Estos avances desarrollados por estudios españoles han sido incorporados a diferentes guías clínicas internacionales y han contribuido a mejorar la profilaxis y el tratamiento de las infecciones micóticas oportunistas^{1,22,26}.

Nuevos pacientes, nuevos factores de riesgo

En los últimos años la importancia de la IFI ha ido en aumento, con un crecimiento progresivo de casos diagnosticados en sujetos que no presentan las características típicas de los pacientes inmunosuprimidos que clásicamente se asocian con esta complicación. Un ejemplo de estos pacientes de riesgo son los diagnosticados de enfermedad pulmonar obstructiva crónica (EPOC). Un estudio español en el que se revisaron todos los pacientes EPOC con aislamiento de *Aspergillus* en una muestra respiratoria durante un periodo de 12 años mostró que, aunque el 39% estaban sólo colonizados, un 55,3% presentaban una API aguda y el 5,7% una API crónica³². *Aspergillus fumigatus* fue la especie aislada con más frecuencia (90,3%). Los autores identificaron la oxigenoterapia domiciliar, la presencia de bronquiectasias, la hospitalización en los tres meses previos y la terapia antifúngica con fluconazol y nistatina frente a *Candida* en el mes previo, como factores predictores independientes de desarrollar API³². Es de destacar que la mortalidad global alcanzó cifras del 46,7% a los 120 días, aumentando hasta el 56% cuando se prolongó el seguimiento. Además, el 21,2% de los pacientes colonizados desarrollaron una API en los años posteriores, con una mortalidad atribuible del 70%. Por tanto, es muy importante sospechar API e iniciar un tratamiento antifúngico de forma precoz en pacientes con exacerbación de EPOC que no presenten mejoría clínica tras recibir un tratamiento antibiótico y esteroideo adecuado, especialmente si presentan varios aislamientos de *Aspergillus* en muestras respiratorias y factores de riesgo para API³².

Actualmente está claramente establecida la asociación entre la infección por el virus de la gripe y el riesgo de desarrollar una API, especialmente en pacientes críticos. Un estudio multicéntrico y retrospectivo concluyó que el 14% de los pacientes con neumonía por el virus de la gripe ingresados en UCI desarrollaban API en comparación con el 5% de los pacientes en el grupo control que ingresaban por otras causas. Un modelo de regresión logística confirmó la asociación independiente entre la infección por el virus de la gripe y el riesgo de desarrollar una API. Los autores postularon que el virus de la gripe, al dañar el epitelio respiratorio y causar una disfunción del aclaramiento mucociliar, facilitaría la invasión por *Aspergillus*. Además, el síndrome de distrés respiratorio agudo, la hipoxia secundaria, la alteración de los niveles de citocinas pulmonares y sistémicas, y de la función de los fagocitos pulmonares produciría un estado de inmunodeficiencia adaptativa del huésped⁶, que facilitaría el desarrollo de una API⁴¹. Otro estudio, que incluyó a pacientes neutropénicos que recibían quimioterapia

por diferentes enfermedades hematológicas concluyó que la infección por el virus de la gripe H1N1 podía ser un factor de riesgo para el desarrollo de API, incluso en enfermos que recibían profilaxis con posaconazol⁴⁶. Por último, un estudio realizado en España en el que participaron tres centros hospitalarios que incluyó pacientes con enfermedades oncohematológicas y receptores de trasplante de órgano sólido, concluyó que estos pacientes presentaban un alto riesgo de desarrollar API a los pocos días de la infección por el virus de la gripe H1N1²³.

La reciente comunicación de numerosos casos de API en pacientes con infección por SARS-CoV-2 ha hecho considerar la aparición de una nueva entidad (API asociada a COVID-19 o CAPA, por las siglas en inglés) y ha suscitado preocupación por el hecho de influir de forma muy negativa en el curso de la enfermedad producida por este coronavirus, causando una elevada mortalidad^{8,19,42}. Un estudio observacional, prospectivo y unicéntrico realizado en España reportó que 8 de los 2723 pacientes con COVID-19 hospitalizados (0,3%) desarrollaron finalmente CAPA³⁰. Todos los pacientes necesitaron de ingreso en la UCI por fracaso respiratorio y fallecieron pese al tratamiento antifúngico contra *Aspergillus*³⁰. Dado que el diagnóstico se retrasa a menudo debido a que la presentación clínica y radiológica es inespecífica, es importante tener en cuenta los factores de riesgo que se han descrito en pacientes con CAPA y que incluyen los siguientes: edad avanzada, linfopenia, existencia de enfermedades respiratorias crónicas, tratamiento con corticosteroides y antibióticos, necesidad de ventilación mecánica y presencia de desregulación inmune con disminución de los linfocitos T CD₄ y CD₈^{21,44}. Recientemente las sociedades científicas ECMM e ISHAM (*European Confederation for Medical Mycology* e *International Society for Human and Animal Mycology*)²⁷ han publicado una guía conjunta que pretende homogeneizar los criterios diagnósticos de CAPA, así como establecer recomendaciones para su diagnóstico y tratamiento. Por último, señalar que también se han descrito algunos pacientes con COVID-19 que han desarrollado mucormicosis^{31,35}.

Finalmente, los pacientes oncohematológicos, en su mayoría en tratamiento con terapias biológicas o dirigidas, constituyen actualmente un nuevo grupo de riesgo en el desarrollo de una API. Un ejemplo son las API asociadas con el uso de ibrutinib, un inhibidor de la tirosina kinasa de Bruton (BTK)³⁷. Estas API se han descrito especialmente durante los primeros tres meses de tratamiento en pacientes que han recibido otras líneas de tratamiento y en asociación con glucocorticoides, siendo excepcionales cuando se utiliza el ibrutinib como tratamiento de primera línea. Aproximadamente un 40% de las mismas se diseminan, afectando al sistema nervioso central. Un problema que hay que tener en cuenta es la interacción que tienen la mayoría de estos fármacos con los azoles.

Infecciones por hongos filamentosos emergentes

En los últimos años se han publicado varios estudios alertando de un aumento en el número de infecciones producidas por hongos filamentosos distintos de *Aspergillus*^{14,20}. En un estudio realizado en Francia, en el que participaron más del 95% de los hospitales franceses, que analizaba el registro de la base de datos nacional se observó que entre 2004 y 2010 las infecciones producidas por mucorales en pacientes con neoplasias hematológicas habían aumentado de 73 a 105,8 casos por 100.000 pacientes/año, lo que corresponde a un aumento del 8,7% ($p=0,05$)⁷. Un estudio observacional y unicéntrico realizado en España, que revisó un total de 570.949 ingresos hospitalarios entre enero de 2007 y diciembre de 2015, detectó 19 casos de mucormicosis, fundamentalmente causados por *Lichtheimia* (42%) como infección de piel y partes blandas (52,6%)²⁴. Los autores aprovecharon para comparar la incidencia de mucormicosis entre 2007 y 2015 (3,3 casos por 100.000 ingresos) con la incidencia entre 1988 y 2006 (1,2 casos por 100.000 ingresos), con-

cluyendo que la incidencia de infección por mucorales ha estado en progresivo aumento en la última década⁴⁵. AmB-L fue el fármaco antifúngico con la mayor actividad *in vitro*, seguida de posaconazol, itraconazol y voriconazol. Pese al tratamiento combinado médico y quirúrgico la mortalidad fue del 47,4%. AmB-L sigue siendo el tratamiento antifúngico de elección para las infecciones producidas por mucorales¹¹.

La incidencia de infecciones producidas por *Fusarium* también ha aumentado en los últimos años. Un estudio observacional y retrospectivo realizado en Turquía que revisó los casos de fusariosis entre junio de 1995 y diciembre de 2014 describió un aumento progresivo de las infecciones producidas por *Fusarium* desde un promedio de 0,67 casos por año a 4,8 casos por año¹³. Voriconazol y posaconazol mostraron una importante variabilidad en su actividad según las especies de *Fusarium* implicadas, siendo AmB el fármaco antifúngico con la mejor actividad *in vitro* frente a todas las cepas de *Fusarium* analizadas¹³. Un estudio retrospectivo realizado en un hospital español y que incluyó los años 2004 a 2017, observó un aumento progresivo de casos de fusariosis invasiva, con una incidencia de 0,163 casos por 10.000 ingresos en el año 2004 hasta un máximo de 0,337 casos por 10.000 ingresos en el año 2016¹⁷. Los autores concluyeron que, pese a ser una complicación infecciosa rara, la incidencia de fusariosis invasora estaba en aumento progresivo, presentándose como una IFI de brecha, fundamentalmente en pacientes oncohematológicos con neutropenia prolongada y en tratamiento profiláctico con fármacos antifúngicos distintos al posaconazol, como la micafungina¹⁷.

Finalmente, las infecciones producidas por *Scedosporium* y *Lomentospora* han ganado importancia en los últimos años, con un aumento progresivo internacional del número de casos clínicos publicados³⁸. Sin embargo, un estudio unicéntrico español que revisó los casos de infección fúngica invasora entre 1998 y 2017 fue incapaz de detectar una tendencia de aumento de las infecciones por estos hongos³.

Infecciones por levaduras emergentes

Candida auris fue primeramente identificada en Japón en 2009⁴⁰. Desde entonces esta especie ha sido un patógeno emergente mundial que representa un importante problema para los servicios sanitarios dada 1) su alta resistencia al fluconazol, que en ocasiones se extiende a otros antifúngicos comúnmente utilizados para tratar las infecciones producidas por especies de *Candida*, 2) la capacidad de formar biopelículas, lo que conlleva una mayor dificultad para su tratamiento y erradicación, 3) la dificultad para su identificación por los métodos estándar de microbiología, ya que fenotípicamente se puede confundir con otras levaduras, como *Candida haemulonii*, por lo que se requieren técnicas especiales como el MALDI-TOF y la identificación molecular a través de la secuenciación del genoma y, 4) la facultad de colonizar pacientes y su entorno, lo que resulta en una mayor capacidad de producir brotes en instituciones sanitarias, y específicamente en UCI²⁸. Se han descrito brotes importantes de infección por *C. auris* en hospitales españoles, que en algunos casos persistieron pese a la implementación de medidas de control de infección y de vigilancia epidemiológica, ocasionando una importante mortalidad^{33,39}.

Aspergillus fumigatus resistente a azoles

Por último, cabe destacar la aparición global de cepas de *A. fumigatus* resistentes a azoles, lo que conlleva un importante problema clínico en el tratamiento y el pronóstico. Un estudio realizado en un centro hospitalario en Holanda ha descrito un aumento progresivo de la resistencia a los azoles desde un valor de 0,79% en 1996-2001, a 4,25% en 2002-2006, 7,17% en 2007-2011 y 7,04% en 2012-2016⁹.

El uso generalizado de fungicidas triazoles en las actividades agrícolas podría justificar este aumento^{5,12}. En un estudio en el que participaron 30 centros hospitalarios españoles, y que analizó un total de 847 muestras de *Aspergillus*, principalmente de origen respiratorio, se observó una inesperada alta tasa de resistencia a azoles (7,4%), más en especies crípticas de *Aspergillus* que en *A. fumigatus sensu stricto* (95% frente a 5,5%, respectivamente)¹⁶. No se observó resistencia a AmB en *A. fumigatus sensu stricto*²². En cualquier caso, la repercusión en el pronóstico es muy significativa: un estudio de cohorte retrospectivo, realizado en tres hospitales universitarios holandeses durante un periodo de cinco años (2011-2015), que incluyó a 196 enfermos con API (37 de ellos con *A. fumigatus* resistente a voriconazol), observó entre los pacientes con aislamientos resistente un aumento de la mortalidad global del 21% el día 42 (49% vs. 28% en los pacientes con aislamientos sensibles al voriconazol; $p=0,017$) y del 25% el día 90 (62% vs. 37%; $p=0,0038$)²⁹. El uso empírico inadecuado de voriconazol también se asoció a un aumento de la mortalidad (47% vs. 24%; $p=0,016$)²⁹. Dado el mal pronóstico, varios expertos recomiendan que en zonas con una alta tasa de resistencia entre los aislamientos ambientales de *A. fumigatus* (tasa de resistencia superior al 10%), se cambie la profilaxis y el tratamiento empírico con azoles en monoterapia a una terapia antifúngica combinada con equinocandinas o con AmB-L²⁹. En el caso de confirmarse la resistencia a los azoles (CMI > 2 mg/l), AmB-L es, hoy por hoy, el tratamiento antifúngico de elección²².

Conclusiones

La micología clínica está en continuo progreso. La aparición de nuevas guías clínicas ha contribuido a mejorar la atención de nuestros pacientes con infección fúngica oportunista, especialmente de pacientes inmunosuprimidos (oncohematológicos y/o receptores de un trasplante). Al mismo tiempo el desarrollo de nuevas herramientas diagnósticas y de nuevos fármacos antifúngicos, con mayor espectro de acción y con menos efectos secundarios, ha permitido un diagnóstico más rápido y tratamientos más efectivos. A pesar de todo ello, el cambio en la epidemiología de la IFI, con la aparición de nuevos pacientes y de microorganismos más patogénicos y menos sensibles a los antifúngicos (*C. auris*, *L. prolificans*, mucorales, aislamientos de *Aspergillus* resistentes a azoles) ha dificultado el tratamiento con azoles y candinas, mientras que la AmB-L continúa manteniendo un espectro estable de eficacia y sigue siendo el fármaco antifúngico de elección en muchas de estas difíciles situaciones tras 30 años desde su aparición.

Financiación

La publicación de este artículo ha sido financiada por Gilead. Gilead no ha intervenido o influenciado en el contenido del mismo.

Conflicto de intereses

JMA es consultor y/o participa como asesor de Astellas Pharma, Pfizer, Gilead, Merck Sharp and Dohme, Angelini, Mundypharma, Chimerix, United Medical, Biotoscana.

Bibliografía

1. Aguado JM, Manuel O, Editorial for ESCMID Study Group for Infections in Compromised Hosts (ESGICH) Consensus Document on the safety of targeted and biological therapies: an infectious diseases perspective. *Clin Microbiol Infect*. 2018;24 Suppl 2:S1.
2. Aguado JM, Vazquez L, Fernandez-Ruiz M, Villaescusa T, Ruiz-Camps I, Barba P, et al. Serum galactomannan versus a combination of galactomannan and polymerase chain reaction-based *Aspergillus* DNA detection for early therapy of invasive aspergillosis in high-risk hematological patients: a randomized controlled trial. *Clin Infect Dis*. 2015;60:405–14.

3. Alvarez-Uria A, Guinea JV, Escribano P, Gomez-Castella J, Valerio M, Galar A, et al. Invasive *Scedosporium* and *Lomentospora* infections in the era of antifungal prophylaxis: A 20-year experience from a single centre in Spain. *Mycoses*. 2020.
4. Allen D, Wilson D, Drew R, Perfect J. Azole antifungals: 35 years of invasive fungal infection management. *Expert Rev Anti Infect Ther*. 2015;13:787–98.
5. Berger S, El Chazli Y, Babu AF, Coste AT. Azole resistance in *Aspergillus fumigatus*: A consequence of antifungal use in agriculture? *Front Microbiol*. 2017;8:1024.
6. Bermejo-Martin JF, Martin-Loeches I, Rello J, Anton A, Almansa R, Xu L, et al. Host adaptive immunity deficiency in severe pandemic influenza. *Crit Care*. 2010;14:R167.
7. Bitar D, Lortholary O, Le Strat Y, Nicolau J, Coignard B, Tattevin P, et al. Population-based analysis of invasive fungal infections. France, 2001–2010. *Emerg Infect Dis*. 2014;20:1149–55.
8. Blaize M, Mayaux J, Nabet C, Lampros A, Marcelin AG, Thellier M, et al. Fatal invasive aspergillosis and coronavirus disease in an immunocompetent patient. *Emerg Infect Dis*. 2020;26:1636–7.
9. Buil JB, Snelders E, Denardi LB, Melchers WJG, Verweij PE. Trends in azole resistance in *Aspergillus fumigatus*, the Netherlands, 1994–2016. *Emerg Infect Dis*. 2019;25:176–8.
10. Cardozo C, Cuervo G, Salavert M, Merino P, Gioia F, Fernandez-Ruiz M, et al. An evidence-based bundle improves the quality of care and outcomes of patients with candidaemia. *J Antimicrob Chemother*. 2020;75:730–7.
11. Cornely OA, Alastruey-Izquierdo A, Arenz D, Chen SCA, Dannaoui E, Hochhegger B, et al. Global guideline for the diagnosis and management of mucormycosis: an initiative of the European Confederation of Medical Mycology in cooperation with the Mycoses Study Group Education and Research Consortium. *Lancet Infect Dis*. 2019;19:e405–21.
12. Cui N, He Y, Yao S, Zhang H, Ren J, Fang H, et al. Tebuconazole induces triazole-resistance in *Aspergillus fumigatus* in liquid medium and soil. *Sci Total Environ*. 2019;648:1237–43.
13. Dalyan Cilo B, Al-Hatmi AM, Seyedmousavi S, Rijs AJ, Verweij PE, Ener B, et al. Emergence of fusarioses in a university hospital in Turkey during a 20-year period. *Eur J Clin Microbiol Infect Dis*. 2015;34:1683–91.
14. Douglas AP, Chen SC, Slavina MA. Emerging infections caused by non-*Aspergillus* filamentous fungi. *Clin Microbiol Infect*. 2016;22:670–80.
15. Ellsworth M, Ostrosky-Zeichner L. Isavuconazole: Mechanism of action, clinical efficacy, and resistance. *J Fungi (Basel)*. 2020;6(4).
16. Escribano P, Rodriguez-Sanchez B, Diaz-Garcia J, Martin-Gomez MT, Ibanez-Martinez E, Rodriguez-Mayo M, et al. Azole resistance survey on clinical *Aspergillus fumigatus* isolates in Spain. *Clin Microbiol Infect*. 2020.
17. Fernandez-Cruz A, Semiglia MA, Guinea J, Martinez-Jimenez MDC, Escribano P, Kwon M, et al. A retrospective cohort of invasive fusariosis in the era of antimould prophylaxis. *Med Mycol*. 2020;58:300–9.
18. Fernandez-Ruiz M, Aguado JM, Almirante B, Lora-Pablos D, Padilla B, Puig-Asensio M, et al. Initial use of echinocandins does not negatively influence outcome in *Candida parapsilosis* bloodstream infection: a propensity score analysis. *Clin Infect Dis*. 2014;58:1413–21.
19. Fernandez NB, Caceres DH, Beer KD, Irrazabal C, Delgado G, Farias L, et al. Ventilator-associated pneumonia involving *Aspergillus flavus* in a patient with coronavirus disease 2019 (COVID-19) from Argentina. *Med Mycol Case Rep*. 2020.
20. Friedman DZP, Schwartz IS. Emerging Fungal Infections: New Patients New Patterns, and New Pathogens. *J Fungi (Basel)*. 2019;5(3).
21. Gangneux JP, Bougnoux ME, Dannaoui E, Cornet M, Zahar JR. Invasive fungal diseases during COVID-19: We should be prepared. *J Mycol Med*. 2020;30:100971.
22. Garcia-Vidal C, Alastruey-Izquierdo A, Aguilar-Guisado M, Carratala J, Castro C, Fernandez-Ruiz M, et al. Executive summary of clinical practice guideline for the management of invasive diseases caused by *Aspergillus*: 2018 Update by the GEMICOMED-SEIMC/REIPI. *Enferm Infecc Microbiol Clin*. 2019;37:535–41.
23. Garcia-Vidal C, Barba P, Arnan M, Moreno A, Ruiz-Camps I, Gudiol C, et al. Invasive aspergillosis complicating pandemic influenza A (H1N1) infection in severely immunocompromised patients. *Clin Infect Dis*. 2011;53:e16–9.
24. Guinea J, Escribano P, Vena A, Munoz P, Martinez-Jimenez MDC, Padilla B, et al. Increasing incidence of mucormycosis in a large Spanish hospital from 2007 to 2015: Epidemiology and microbiological characterization of the isolates. *PLoS One*. 2017;12:e0179136.
25. Hamill RJ. Amphotericin B formulations: a comparative review of efficacy and toxicity. *Drugs*. 2013;73:919–34.
26. Husain S, Camargo JF. Invasive aspergillosis in solid-organ transplant recipients: Guidelines from the American Society of Transplantation Infectious Diseases Community of Practice. *Clin Transplant*. 2019;33:e13544.
27. Koehler P, Bassetti M, Chakrabarti A, Chen SCA, Colombo AL, Hoenigl M, et al. Defining and managing COVID-19-associated pulmonary aspergillosis: the 2020 ECM/ISHAM consensus criteria for research and clinical guidance. *Lancet Infect Dis*. 2020.
28. Lee Y, Bao H, Viramgama S. A rare fungus on the rise: *Candida auris*. *Am J Health Syst Pharm*. 2018;75:1013–7.
29. Lestrade PP, Bentvelsen RG, Schauwvlieghe A, Schalekamp S, van der Velden W, Kuiper EJ, et al. Voriconazole resistance and mortality in invasive aspergillosis: A multicenter retrospective cohort study. *Clin Infect Dis*. 2019;68:1463–71.
30. Machado M, Valerio M, Alvarez-Uria A, Olmedo M, Veintimilla C, Padilla B, et al. Invasive pulmonary aspergillosis in the COVID-19 era: An expected new entity. *Mycoses*. 2020.
31. Mekonnen ZK, Ashraf DC, Jankowski T, Grob SR, Vagefi MR, Kersten RC, et al. Acute invasive rhino-orbital mucormycosis in a patient with COVID-19-Associated acute respiratory distress syndrome. *Ophthalmic Plast Reconstr Surg*. 2020.
32. Molinos-Castro S, Pesqueira-Fontan PM, Rodriguez-Fernandez S, Rodriguez-Framil M, Barbeito-Castineiras G, Gayol-Fernandez MC, et al. Clinical factors associated with pulmonary aspergillosis in patients with chronic obstructive pulmonary disease. *Enferm Infecc Microbiol Clin*. 2020;38:4–10.
33. Mulet Bayona JV, Tormo Palop N, Salvador Garcia C, Herrero Rodriguez P, Abril Lopez de Medrano V, Ferrer Gomez C, et al. Characteristics and management of candidaemia episodes in an established *Candida auris* outbreak. *Antibiotics (Basel)*. 2020;9.
34. Nett JE, Andes DR. Antifungal agents: Spectrum of activity, pharmacology, and clinical indications. *Infect Dis Clin North Am*. 2016;30:51–83.
35. Pasero D, Sanna S, Liperi C, Piredda D, Branca GP, Casadio L, et al. A challenging complication following SARS-CoV-2 infection: a case of pulmonary mucormycosis. *Infection*. 2020.
36. Puig-Asensio M, Padilla B, Garnacho-Montero J, Zaragoza O, Aguado JM, Zaragoza R, et al. Epidemiology and predictive factors for early and late mortality in *Candida* bloodstream infections: a population-based surveillance in Spain. *Clin Microbiol Infect*. 2014;20:O245–54.
37. Reinwald M, Silva JT, Mueller NJ, Fortun J, Garzoni C, de Fijter JW, et al. ESCMID Study Group for Infections in Compromised Hosts (ESGICH) Consensus Document on the safety of targeted and biological therapies: an infectious diseases perspective (intracellular signaling pathways: tyrosine kinase and mTOR inhibitors). *Clin Microbiol Infect*. 2018;24 Suppl 2:S53–70.
38. Rodriguez-Tudela JL, Berenguer J, Guarro J, Kantarcioglu AS, Horre R, de Hoog GS, et al. Epidemiology and outcome of *Scedosporium prolificans* infection, a review of 162 cases. *Med Mycol*. 2009;47:359–70.
39. Ruiz-Gaitan A, Moret AM, Tassias-Pitarch M, Aleixandre-Lopez AI, Martinez-Morel H, Calabuig E, et al. An outbreak due to *Candida auris* with prolonged colonisation and candidaemia in a tertiary care European hospital. *Mycoses*. 2018;61:498–505.
40. Satoh K, Makimura K, Hasumi Y, Nishiyama Y, Uchida K, Yamaguchi H. *Candida auris* sp. nov., a novel ascomycetous yeast isolated from the external ear canal of an inpatient in a Japanese hospital. *Microbiol Immunol*. 2009;53:41–4.
41. Schauwvlieghe A, Rijnders BJA, Philips N, Verwijns R, Vanderbeke L, Van Tienen C, et al. Invasive aspergillosis in patients admitted to the intensive care unit with severe influenza: a retrospective cohort study. *Lancet Respir Med*. 2018;6:782–92.
42. Schein F, Munoz-Pons H, Mahinc C, Grange R, Cathebras P, Flori P. Fatal aspergillosis complicating severe SARS-CoV-2 infection: A case report. *J Mycol Med*. 2020;30:101039.
43. Terrero-Salcedo D, Powers-Fletcher MV. Updates in Laboratory Diagnostics for Invasive Fungal Infections. *J Clin Microbiol*. 2020;58(6).
44. Thompson Ili GR, Cornely OA, Pappas PG, Patterson TF, Hoenigl M, Jenks JD, et al. Invasive aspergillosis as an under-recognized superinfection in COVID-19. *Open Forum Infect Dis*. 2020;7:ofaa242.
45. Torres-Narbona M, Guinea J, Martinez-Alarcon J, Munoz P, Pelaez T, Bouza E. Workload and clinical significance of the isolation of zygomycetes in a tertiary general hospital. *Med Mycol*. 2008;46:225–30.
46. Vehreschild JJ, Brockelmann PJ, Bangard C, Verheyen J, Vehreschild MJ, Michels G, et al. Pandemic 2009 influenza A(H1N1) virus infection coinciding with invasive pulmonary aspergillosis in neutropenic patients. *Epidemiol Infect*. 2012;140:1848–52.